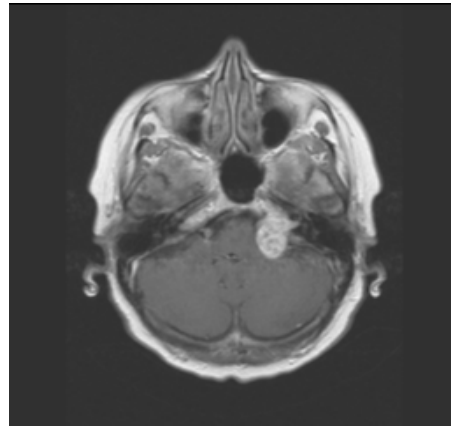
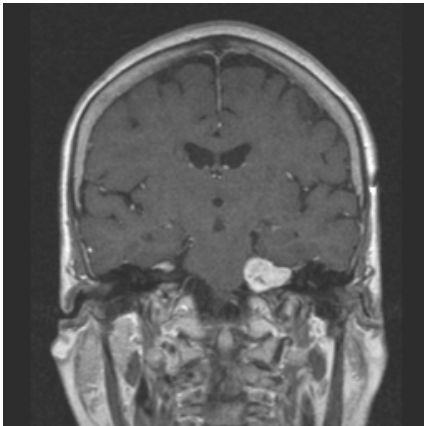


Der interessante neurologische Fall

Fall Nr. 3: Hirntumor, Akustikusneurinom

68 jährige Patientin mit Hörminderung, Taubheitsgefühlen im Gesichtsbereich und Gangstörung. Die Kernspintomographie zeigt in den coronaren und axialen Schnitten einen gutartigen Tumor des Hörnerven mit relativ homogener Kontrastmittelaufnahme („Acousticusneurinom“). Der Tumor besitzt intra-und extrameatale Anteile, die Pons wird mäßig bedrängt.



Der gutartige Tumor konnte erfolgreich operiert werden. Während sich die Gangstörung zurückbildete, blieb die Sensibilitätsstörung im Gesichtsbereich und die Hörminderung bestehen.

Bad Zwesten, Dezember 2004
Gerlach/Eckardt